

doi:10.3971/j.issn.1000-8578.2012.10.024

全上颌骨切除及Ⅱ期充填式赈复体修复治疗 上颌窦癌的临床应用

金 新,王君影,顾东生,万兰兰

Application of Total Maxillectomy and Rehabilitation by Maxillofacial Prosthesis for Maxillary Sinus Neoplasm

Jin Xin, Wang Junying, Gu Dongsheng, Wan Lanlan

Department of Otorhinolaryngology Head and Neck Surgery, First Hospital, Huaian 223300, China

Abstract: **Objective** To assess the clinical effects of obturator prosthesis for the repair of maxillofacial defect for cancer were assessed. **Methods** 12 patients with T3~4 N0 M0 maxillary neoplasm were treated by total maxillectomy and second time obturator prosthesis for the repair of maxillofacial, the patients were followed up at 1, 3, 6 month and one year after the surgery. **Results** All the patients were satisfied with the retention of prosthesis, the improvement of appearance, all patients can chew, swallow and pronounce. **Conclusion** The precise and second repair of maxillofacial defect by prosthesis after maxillectomy can improve survival quality of patient.

Key words: Total maxillectomy; Maxillofacial prosthesis; Maxillary sinus neoplasms

摘 要: **目的** 探讨上颌骨全切除后Ⅱ期充填式赈复体修复缺损治疗上颌窦癌的临床效果。 **方法** 12 例 T3~T4 N0 M0 上颌窦癌患者,采用全上颌骨切除及Ⅱ期充填式赈复体修复缺损,术后 1、3、6 月及 1 年定期门诊复查,评估临床效果。 **结果** 12 例患者术后恢复良好,皆能咀嚼吞咽和发音,调查显示,患者对赈复体固位及面容的改善均较满意。 **结论** 上颌窦癌上颌骨切除术后及Ⅱ期充填式赈复体修复可提高患者的生活质量。

关键词: 全上颌骨切除;颌面假体;上颌窦肿瘤

中图分类号: R765.4 **文献标识码:** A **文章编号:** 1000-8578(2012)10-1256-02

0 引言

鼻腔及鼻窦恶性肿瘤比较常见,占耳鼻咽喉恶性肿瘤的 21.74%~49.22%,而鼻窦恶性肿瘤又以上颌窦癌较多见。上颌窦癌的治疗方法目前公认以手术切除为主的综合治疗预后最佳,而上颌骨全切又是治疗上颌窦癌最常用的手术方法。上颌骨位于颜面中部,参与口腔及面部多部位的构成,是面中部的主要支架,而且与咀嚼功能关系密切,因此,一旦该部位因肿瘤切除造成缺损,会对患者的面部外形造成很大的影响,如发生面中部塌陷,进食时鼻腔返流,言语不清和咀嚼功能下降等并发症,严重影响患者的生存质量^[1]。本研究应用上颌骨全切除术及Ⅱ期充填式赈复体修复面部支架获得较满意的疗效,现报道如下。

1 资料与方法

1.1 临床资料

2004 年 1 月—2010 年 12 月我院收治的 12 例上颌窦癌患者,其中男 8 例,女 4 例,年龄 45~65 岁,中位年龄 53 岁。临床症状,鼻塞 7 例次,血涕 5 例次,面颊部胀痛及上列牙齿麻木感 7 例次,面颊部膨隆 7 例次,鼻腔内新生物 6 例,鼻窦 CT 显示骨质破坏,其中破坏前

壁 5 例次,后外壁 5 例次,内壁 5 例次,底壁 8 例次。临床诊断为上颌窦癌,病理诊断:鳞癌 11 例,腺样囊性癌 1 例。术后缺损范围依据 Brown 分类皆为Ⅲ型^[2]。依据 2002 年 AJCC 分期标准: T3N0M0 (Ⅲ) 期 8 例, T4aN0M0 4 例。12 例患者术后皆辅以放射治疗。

1.2 治疗方法

1.2.1 手术治疗 采用气管插管全身麻醉,行改良 Weber-Ferguson 切口。根据肿瘤范围大小,扩大切除受侵犯组织,安全缘为 1.5 cm,保证肿瘤周围切缘充分。创腔的各部位取安全缘送快速切片,以便及时了解手术是否彻底。取大腿内侧裂层皮片缝植于手术创腔,皮片与黏膜缘以可吸收缝线间断缝合,术腔以碘仿纱布填塞,置预制牙托,将面颊部软组织放回原位,并逐层缝合包扎。术后一周取出碘仿纱布,观察皮片成活情况。

1.2.2 计算机辅助设计制作赈复体 术后 3 周患者伤口完全愈合后,收集 64 排螺旋 CT (层厚为 1 mm) 数据,将上颌骨缺损的数据存储为医学数位成像与通信格式 (DICOM 格式);将图像导入 Mimics 软件得到三维几何模型,技师依据 Mimics 软件制作的模型,患者上下牙列的石膏模型,参考 Surgicare5.0 软件设计的三维赈复体模型采用计算机辅助制作 (computer aided manufacturing, CAM)^[3],制作甲基丙烯酸树脂的中空充填式赈复体。赈复体分底部、体部、顶部 3 部分,底部附带牙齿的腭托,以合金卡环钩住健侧牙齿,体部的凸缘可支撑面颊部

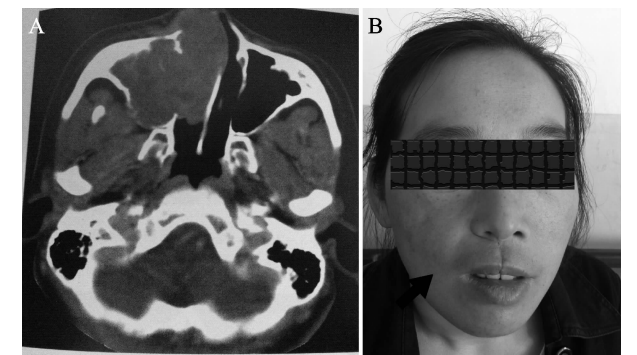
收稿日期:2012-01-30;修回日期:2012-05-04
作者单位:223300 南京,南京医科大学附属淮安市第一人民医院耳鼻咽喉头颈外科
作者简介:金新(1969-),男,本科,主任医师,主要从事头颈部疾病的临床工作

凹陷,顶端支撑眶内容。

1.2.3 术后随访及辅助治疗 所有患者术后 1 月行放射辅助治疗,放射剂量 42~70 Gy,中位剂量 60 Gy,术后 1、3、6 月及 1 年定期门诊复查,通过评估面容,语言清晰度及张口等情况,了解临床效果。

2 结果

12 例上颌窦癌患者行全上颌骨切除术后,移植皮片愈合良好,平均 3 周左右创面完全愈合,创面完全愈合后制作中空充填式赈复体置入创腔后,固定和稳定性良好。11 例置入赈复体无特殊不适反应,1 例诉面外侧轻微胀痛,经短期适应后不良反应消失,患者佩戴赈复体后能咀嚼,发音和吞咽,无睑外翻眼球下陷及面部塌陷。12 例患者随诊一年中皆存活,疗效满意,2 年随访中 11 例存活,生存质量满意,1 例失访,典型病例图见图 1。



A:CT diagram, tumor is full of the right nasal cavity maxillary sinus and ethmoid sinus, margin slightly points leaves,on the right side of the external wall of the ethmoid sinus bony destruction;B: prosthetic body repair operative, arrow for prosthetic body repair parts

图 1 右侧鼻窦腺样囊性癌 CT 图及赈复体修复术后图
Figure 1 Right sinus adenoid cystic carcinoma CT diagram and prosthetic body repair postoperative diagram

3 讨论

上颌窦恶性肿瘤中以鳞状细胞癌居首位,约占 70%~80%,上颌窦癌一般有如下几个共同点:(1)大多属原发性,自身体他处转移而来者极少。(2)鼻窦解剖部位较为隐蔽,肿瘤发生于此,早期症状较少,且常伴有慢性炎症,故难以引起重视,以致早期不易诊断,但近来随着 CT 及 MRI 的广泛应用,此种情况得以改。(3)上颌窦与眼眶、颅脑及口腔相毗邻,肿瘤在晚期可向邻近组织侵犯。鉴于上颌窦癌的生物特性,为便于术后随访,肿瘤复发的及时发现和处理,采用赈复体可获得理想的修复效果^[4]。

赈复体修复时机的选择,有学者认为上颌骨切除术后提倡即刻修复,作者认为即刻修复虽然能够解决术后短期的面部塌陷,提高患者的言语清晰度等功能,但即刻修复也会造成皮片的压迫坏死,以及术腔黏膜手术后短期的肿胀及创面的渗出带来的一些影响,如术腔肿痛,渗出潴留而易引发感染等问

题。本组资料选择Ⅱ期修复,即术后 3 周创面完全愈合以后,依据计算机采集数据而形成的缺损模型制作的赈复体,既避免了因即刻修复而造成的诸多不良反应,又具有充填腭部缺损,增强咀嚼功能,提高患者言语清晰功能,体部凸缘部分可支撑面部减轻凹陷,顶端部分支撑眶内容,防止眼球下坠。赈复体材料为丙烯酸树脂,重量轻,易于患者适应,减少健齿及支撑组织所受的压力。本组资料未包括上颌骨扩大切除的一些病例,对于那些病例则需采取扩大切除后局部使用游离组织瓣修复的方法来进行缺损部位的修复。腺样囊性癌具有病情发展慢,局部侵袭性强,沿着神经浸润和远处转移率高等特点,该肿瘤好发于小涎腺及大涎腺,发生于上颌窦者较为少见^[5-8],本组 12 例患者中有 1 例腺样囊性癌,有学者认为腺样囊性癌对放疗不敏感^[6],Kim 等学者认为,复发是导致预后不良的最主要因素,他报道的 22 例患者中有 72.7%局部复发,对于行手术+放疗的患者复发率相对较低(40%),影响 10 年生存率的独立因素是神经受侵、肿瘤侵犯范围和治疗方式等,并建议手术联合放疗是上颌窦样囊性癌的最佳治疗方式^[8]。总之随着现代技术的发展,对于上颌窦癌的患者不仅要考虑肿瘤的彻底切除,还需考虑功能的康复重建,中空充填式赈复体的精确制作及Ⅱ期修复可明显提高上颌窦癌患者的生存质量。

参考文献:

[1] Dalgorf D,Higgins K. Reconstruction of the midface and maxilla[J]. Curr Otolaryngol Head Neck Surg,2008,16(4):303-11.

[2] Brown JS,Rogers SN,McNally DN,et al. A modified classification for the maxillectomy defect [J]. Head Neck,2000,22:17-26.

[3] Hou JS,Liao GQ,Pan CB,et al. Reconstruction of extensive bilateral mandibular defects using CAD/CAM rapid prototyping technique in combination with fibular osteomyocutaneous free flap[J]. Zhongguo Kou Qiang E Mian Wai Ke Za Zhi,2011,9(1):36-40. [侯劲松,廖贵清,潘朝斌,等. CAD/CAM 联合游离腭骨肌皮瓣修复双侧下颌骨大范围骨缺损[J]. 中国口腔颌面外科杂志,2011,9(1):36-40.]

[4] Zhao YM. Fatial prosthesis[M]. Xi'an:Xi'an Word Publishing Corporation,2004:2-44. [赵敏民. 面部赈复学[M]. 西安:西安世界图书出版社,2004:2-44.]

[5] Gu L,Bu RF,Yuan Y,et al. Clinical analysis on 31 cases of adenoid cystic carcinoma from maxillary sinus[J]. Kou Qiang Yi Xue Yan Jiu,2006,22(4):437-9. [顾玲,步荣发,袁晔,等. 31 例上颌窦腺样囊性癌临床分析[J]. 口腔医学研究,2006,22(4):437-9.]

[6] Triantafillidou K,Dimitrakopoulos J,Iordanidis F,et al. Management of adenoid cysit carcinoma of minor salivary glands [J]. J Oral Maxillofac Surg,2006,64(7):1114-20.

[7] Wen SX,Tang PZ,Xu ZG,et al. Therapeutic modalities of nasopharyngeal adenoid cystic carcinoma[J]. Zhonghua Er Bi Yan Hou Tou Jin Wai Ke Za Zhi,2006,41(5):1114-20. [温树信,唐平章,徐震纲,等. 鼻咽部腺样囊性癌的治疗体会[J]. 中华耳鼻咽喉头颈外科杂志,2006,41(5):359-61.]

[8] da Cruz Perez DE,Pires FR,Lopes MA,et al. Adenoid cystic carcinoma and mucoepidermoid carcinoma of the maxillary sinus;report of a 44-year experience of 25 cases from a single institution[J]. J Oral Maxillofac Surg,2006,64(11):1592-7.